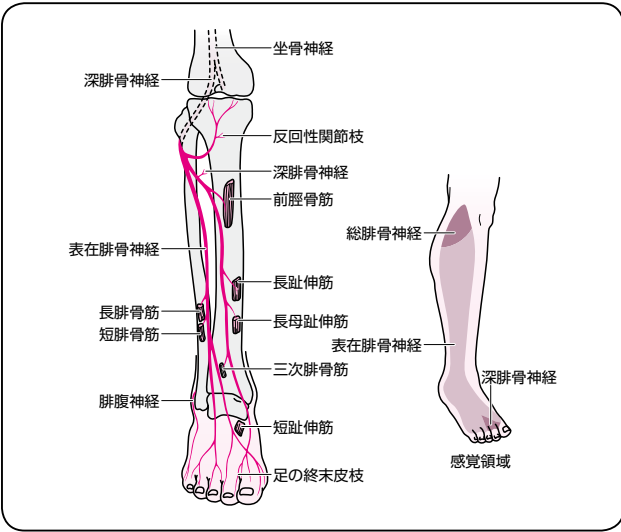
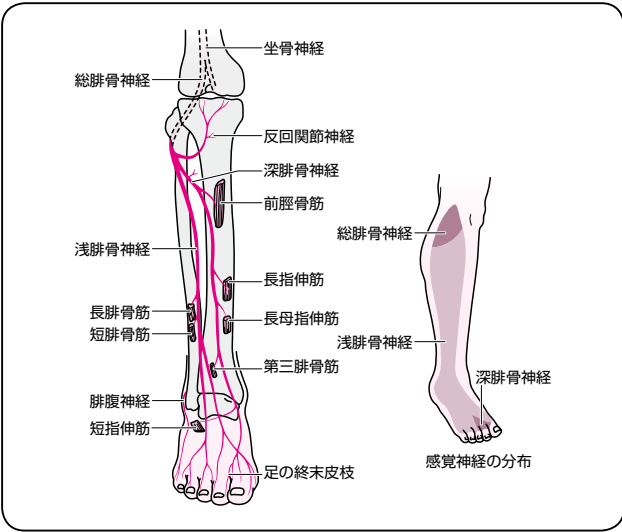
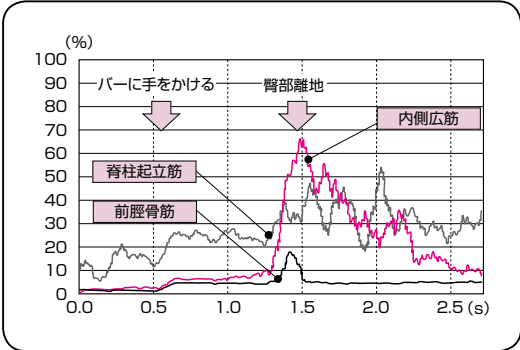


	誤	正
P27	<p>POINT</p> <p>人工骨頭置換術の場合、手術進入路により、前方進入では股関節屈曲・外転・外旋が、後方進入の場合は屈曲・内転・内旋が禁忌肢位となるので要注意。</p>	<p>POINT</p> <p>人工骨頭置換術の場合、手術進入路により、前方進入では股関節屈曲・外転・外旋が、後方進入の場合は屈曲・内転・内旋が禁忌肢位となるので要注意。</p> <p>註：一般的には前方進入の場合、股関節伸展・軽度外転(または内転)・外旋が禁忌肢位と書かれている専門書が多い。しかし、臨床的には前方進入でも過度な屈曲肢位で脱臼するケースが少なくないので注意が必要。</p>
P30 P31		
	<p>図6：総腓骨神経 (文献5)より引用)</p> <p>参考文献5) 平山恵造編：臨床神経内科学。南山堂，1986</p>	<p>図6：総腓骨神経 (文献5)を元に作成)</p> <p>参考文献5) 平山恵造 監修：臨床神経内科学 改訂5版。南山堂，2006，p503</p>

	誤	正
P96	メモ 変形性関節症など長年にわたり神経に損傷を受けていた症例における筋力低下は	メモ また、長年にわたり神経に損傷を受けていた症例における筋力低下は
P106	○この時期の起居動作はいざり、寝返り	○この時期の起居動作はいざり、寝返り(図2, 3)
P172	その際の表面筋電図が図6である(健常者で検証).	図6が抜けておりますので、追加いたします(下記). 
P174	図1：動作を捉えるためのポイント 体幹の右側屈を用いて荷重の調整を図っているが、結果として右股関節の外転モーメントを高め	図1：動作を捉えるためのポイント 体幹の右側屈を用いて荷重の調整を図っているが、身体重心を十分右側へ移動させることができず、結果として右股関節の外転モーメントを高め