

カナ発音付き

プライマリー 臨床英語辞典

関連語と語源でおぼえる1万語

防衛医科大学校名誉教授

日本医学英語教育学会名誉理事

小林充尚 編

Primary Clinical-English Dictionary



文光堂

序

いまや医学における世界のデファクトスタンダード言語たる医学英語は、医学分野に携わる人なら誰もが使う共通のコミュニケーションツールです。

本書は医学生・看護学生の医学英語講義に長年携わってきた経験と、young doctors, nurses に接して感じてきた経験に基づいて、医学英語の骨格をなす基本中の基本用語をまとめたものです。何事においても基本が重要であることは誰もが認めることでしょう。医学英語においても同様です。一般英語とは異った使い方や多くの専門用語がありますが、よく整理してみると、どの医学分野にも通じる基本用語はそれほど多くはなく、基本用語さえしっかり押さえておけば、その先の専門レベルになっても、それほど苦勞することなく理解し記憶できるものです。すべて基本あつての進歩・発展であり、基本をまず身に付けることが、結局はもっとも近道であり、確実であるといえます。

本書は、吟味して選んだ「865語の基本用語」から成っています。この865の大見出し（カナ発音付き）の下に代表的な熟語（複合語）や用例を示しました。必要に応じて語源、類語・反語なども付記しています。また基本語に密接に関連する「重要関連語」約900語を選び、その代表的熟語や用例を示しました。

本書では付録にも力を入れています。臨床において最低限必要とされる解剖用語、薬剤名、医学専門科名（いずれもカナ発音付き）、医学用語の語源（接頭語、接尾語、語幹・連結語）をまとめています。とくに語源では、一目でわかるように一覧表とし、実例・用例を示しました。付録も合わせると、収録語数はおよそ1万語になります。

さらに読者の便宜を考え、quick referenceとしても使えるように英和索引と和英索引を付けています。これらを総合的かつ有機的に利用することにより、医学英語の主要な（＝プライマリー）用語がぐんぐん頭に入ると思います。携帯しやすいハンディーサイズですので、どうぞ常に持ち歩いて、どこからでも憶えてください。

本書が医学生・看護学生はもとより、これから医学英語を学ぼうとする方にとっての最初の（＝プライマリー）辞典として、末長くご愛用いただければ幸いです。

2005年6月

著者

本書の特徴

◎カナ発音付き

悪名高きジャパニーズ的ローマ字発音では、国際学会での立派な論文発表でもせつかくの内容が薄れ、ディスカッションでも十分なコミュニケーションが期待できません。そこで865の基本語には、カナ発音を付けました（アクセント部分にアンダーライン）。

カナ発音は、微妙な点を表せない弱点はありますが、発音の全体像を理解でき、実際上十分に使えます。「th」と「s」、「r」と「l（エル）」などの発音の違いは、スペルを見れば理解できます。

◎語源分析

865の基本語には、必要に応じて語源分析を付けました。語源の一覧は、付録（Appendix）にまとめてあります。

◎代表的な熟語と用例、重要関連語

865の基本語には、使用頻度の高い代表的熟語や用例を記載し、さらに基本語に密接に関連した「重要関連語」約900語（見出しと訳にアンダーライン）とその熟語・用例を示しました。これら全体を通して、基本語のより深い理解と臨床応用に役立つと思います。

◎充実した Appendix

● 解剖学基本用語約200語を、イラストとカナ発音を付けて記載しました。主要な臓器・器官・神経・血管などの英語名とその発音は、865の基本語とは別の、もう一つの重要な基礎となります。

● よく使われる医学専門科名60余りを、カナ発音を付けて記載しました。この中には従来から使われてきた診療科名・教室名の他に、比較的新しい専門領域の科名も含まれています。

● 代表的な薬剤名（鎮痛薬、利尿薬など）を選んで、カナ発音を付けて列挙しました。これらの用語のカナ発音も、実際のコミュニケーションの場面で非常に役立つものと期待しています。

● 医学英語の理解には接頭語、接尾語、語幹・連結語などの知識が必要不可欠です。経験によって何となく分かっているのが普通ですが、その前にある程度整理された知識があれば、進歩は格段です。

◎英和・和英索引付き

付録の用語も含めた約1万語から、英和・和英の双方向の索引を作成していますので、わからない用語を直ちに調べられます。

CONTENTS

Primary Clinical-English Dictionary 1

Appendix 321

解剖学基本用語

1. 骨格系	322
2. 中枢神経系	323
3. 末梢神経系	324
4. 循環器系	326
5. 呼吸器系	328
6. 消化器系	329
7. 骨格筋（前面）	330
8. 骨格筋（背面）	332
9. 心臓	334
10. 冠動脈	335
11. 泌尿器系	336
12. 男性生殖器	337
13. 女性生殖器	338

医学専門科名 339

薬剤分類名 341

接頭語 345

接尾語 349

語幹・連結語 353

English-Japanese Index 363

Japanese-English Index 457

著者略歴

1959 年	千葉大学医学部卒業
1959 ～ 1960 年	横須賀米国海軍病院インターン
1960 ～ 1964 年	千葉大学医学部産婦人科大学院
1965 ～ 1972 年	フルブライト交換留学生として State University of New York, Downstate Medical Center & Kings County Hospital (Brooklyn, New York) に留学
1975 年	防衛医科大学校産婦人科助教授
1980 年	同分娩部教授
1999 年	第 2 回日本医学英語教育研究会会長 (東京)
2000 年	防衛医科大学校定年退官
2004 年	日本医学英語教育学会名誉理事

主な関連著書

ミニマム臨床英語辞典 (文光堂, 2000)

検索 CD-ROM 版付 医学英語慣用表現集 (3 版) (文光堂, 2004)

A

abdomen 腹部〔アブドゥメン〕

acute abdomen	急性腹症
distended abdomen	腹部膨隆
girth of abdomen	腹囲
pendulous abdomen	下垂腹, 懸垂腹
pointed abdomen	尖腹
protuberant abdomen	尖腹
scaphoid abdomen	舟状腹
surgical abdomen	急性腹症
☞ 関連語 <u>abdominal</u> 腹部の	
abdominal aorta	腹部大動脈
abdominal cavity	腹腔
abdominal circumference (AC)	腹囲
abdominal girth	腹囲
abdominal hysterectomy	腹式子宮摘出術
abdominal pain	腹痛
abdominal swelling	腹部膨隆
abdominal wall	腹壁

abortion 流産〔アボーション〕

= miscarriage	
complete abortion	完全流産
incomplete abortion	不全流産
induced abortion	人工流産
inevitable abortion	進行流産
missed abortion	稽留流産
recurrent abortion	反復流産
spontaneous abortion	自然流産
therapeutic abortion	治療的流産
threatened abortion	切迫流産
tubal abortion	卵管流産
☞ 関連語 <u>abort</u> 流産する, 中絶する	

Attacks are aborted by rest. 発作は安静により頓挫する

Suppuration can be aborted by systemic antibiotics.

化膿は抗生物質の全身投与で中止させることができる

abortive 流産の, 頓挫性の

abortive epilepsy

頓挫性てんかん

abortive measles

頓挫性麻疹

abortus 流産児

abscess 膿瘍〔アブセス〕

appendiceal abscess

虫垂炎膿瘍

brain (cerebral) abscess

脳膿瘍

drain an abscess

膿瘍を排膿する

lung abscess

肺膿瘍

pelvic abscess

骨盤膿瘍

periappendiceal abscess

虫垂周囲膿瘍

perinephric abscess

腎周囲膿瘍

stitch abscess

縫合部膿瘍

subdiaphragmatic (subphrenic) abscess 横隔膜下膿瘍

subhepatic abscess

肝臓下膿瘍

acid 酸, 酸性の〔アスイド〕

acid-base balance

酸塩基平衡

acid-base disturbance

酸塩基障害

amino acid

アミノ酸

bile acid

胆汁酸

fatty acid

脂肪酸

inorganic acid

無機酸

lactic acid

乳酸

nucleic acid

核酸

organic acid

有機酸

uric acid

尿酸

☞ 関連語 acid-fast 抗酸性の

acid-fast bacillus

抗酸性菌

acid-fast staining

抗酸性染色

acidosis アシドーシス〔アスイドウスイス〕

cerebral acidosis

脳アシドーシス

diabetic acidosis

糖尿病性アシドーシス

hypercapnic acidosis

炭酸過剰性アシドーシス

lactic acidosis

乳酸アシドーシス

metabolic acidosis

代謝性アシドーシス

respiratory acidosis

呼吸性アシドーシス

acne にきび, アクネ, 痤疮〔ざそう〕〔アクネ〕

acne lotion

にきびローション

acne-like exanthem

痤疮様皮疹

acne preparations

痤疮製剤

acne rosacea

赤鼻

acne vulgaris

アクネ, 尋常性痤疮

adolescent acne

青春期痤疮

facial acne

顔面痤疮

premenstrual acne

月経前痤疮

pustular acne

膿疱性痤疮

steroid acne

ステロイド痤疮

acquired 後天性の, 獲得性の〔アクワイアド〕

⇔ congenital 先天性の

acquired disease

後天性疾患

acquired heart disease

後天性心疾患

acquired immunity

獲得免疫, 後天免疫

acquired immunodeficiency syndrome (AIDS) エイズ

acquired mutations in cancer

癌の後天性突然変異

acquired resistance

獲得耐性

acquired syphilis

後天性梅毒

acquired trait

獲得形質, 後天性形質

community-acquired infection

地域感染型感染症

perinatally acquired infection

周産期感染

acromegaly 末端肥大症〔アクロメガリ〕

- ☞ 語源 acro 末端 + megaly 巨大症 (mega(lo) 巨大な)
arthropathy of acromegaly 末端肥大症の関節症
familial acromegaly 家族性末端肥大症

acute 急性の〔アキュート〕

- ⇔ chronic 慢性の ☞ subacute 亜急性の
acute alcoholism 急性アルコール中毒
acute disease 急性症
acute infection 急性感染症
acute respiratory distress syndrome 急性呼吸促進症候群
acute yellow atrophy of liver 急性黄色肝萎縮

adenocarcinoma 腺癌〔アディノウカースイノウマ〕

- ☞ 語源 aden(o) 腺 + carcinoma 癌
alveolar adenocarcinoma 肺胞性腺癌
bronchiolar adenocarcinoma 細気管支腺癌
clear cell adenocarcinoma 明細胞腺癌
mesonephric adenocarcinoma 中腎腺癌
mucinous adenocarcinoma ムチン性腺癌, 粘液性腺癌
papillary adenocarcinoma 乳頭状腺癌
cystadenocarcinoma 嚢胞腺癌

adenoma 腺腫, アデノーマ〔アデノウマ〕

- ☞ 語源 aden(o) 腺 + oma 腫
acidophil adenoma 好酸性腺腫
basophil adenoma 好塩基性腺腫
chromophobe adenoma 嫌色素性腺腫
eosinophil adenoma 好酸性腺腫
follicular adenoma 小胞状腺腫
pituitary adenoma 脳下垂体腺腫
thyroid adenoma 甲状腺腺腫

☞ 関連語

adenomatous 腺腫様の

- adenomatous goiter 腺腫様甲状腺腫
adenomatous hyperplasia 腺腫様過形成

adhesion 癒着, 接着〔アドヒージョン〕

- adhesion formation 癒着形成
adhesion of tumor cells to the vascular endothelium 血管内皮への腫瘍細胞接着
fibrinous adhesion 線維索性癒着
fibrinous adhesion 線維索性癒着
firm adhesion 強固な癒着
platelet adhesion 血小板接着
postoperative adhesion 術後癒着

adrenal 副腎, 副腎の〔アドリーナル〕

- ☞ 語源 ad 付加 + renal < ren 腎臓
adrenal cortex 副腎皮質
adrenal cortical adenoma 副腎皮質腺腫
adrenal corticosteroids 副腎コルチコステロイド
adrenal insufficiency 副腎機能不全
adrenal medulla 副腎髄質
adrenal steroids 副腎ステロイド
congenital adrenal hyperplasia 先天性副腎過形成
☞ 関連語 adrenaline アドレナリン
adrenocorticotrophic hormone (ACTH) 副腎皮質刺激ホルモン

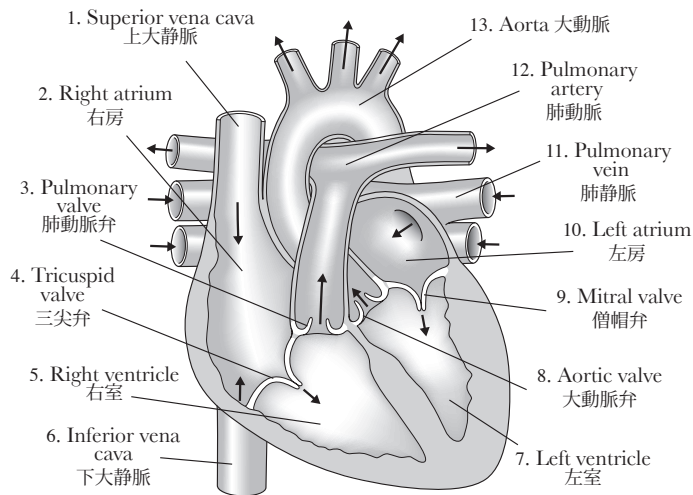
AIDS エイズ, 後天性免疫不全症候群〔エイズ〕

- ☞ 語源 AIDS (acquired immunodeficiency syndrome) = acquired 後天性 + immuno 免疫 + deficiency 不全 + syndrome 症候群
AIDS dementia エイズ認知症
AIDS-related complex (ARC) エイズ関連複合体

albinism 白子症, 白皮症, アルビニズム〔アルビニズム〕

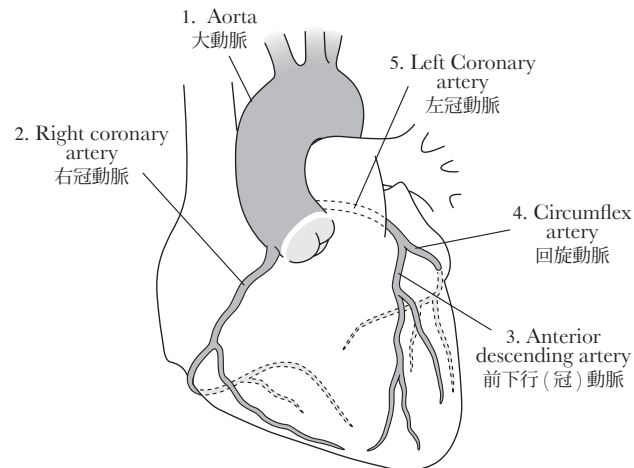
- ☞ 語源 albin 白い + ism
cutaneous albinism 皮膚白子症

9. 心臓



	解剖学用語	発音	訳語
1	Superior vena cava	スピアリア・ヴィーナ・ケイヴァ	上大静脈
2	Right atrium	ライト・エイトリウム	右房
3	Pulmonary valve	プ(パ)ルモナリ・ヴァルヴ	肺動脈弁
4	Tricuspid valve	トライカスピド・ヴァルヴ	三尖弁
5	Right ventricle	ライト・ヴェントリクル	右室
6	Inferior vena cava	インフィアリア・ヴィーナ・ケイヴァ	下大静脈
7	Left ventricle	レフト・ヴェントリクル	左室
8	Aortic valve	エイオーテック・ヴァルヴ	大動脈弁
9	Mitral valve	マイトラル・ヴァルヴ	僧帽弁
10	Left atrium	レフト・エイトリウム	左房
11	Pulmonary vein	プ(パ)ルモナリ・ヴェイン	肺静脈
12	Pulmonary artery	プ(パ)ルモナリ・アーテリ	肺動脈
13	Aorta	エイオータ	大動脈

10. 冠動脈



	解剖学用語	発音	訳語
1	Aorta	エイオータ	大動脈
2	Right coronary artery	ライト・コロナリ・アーテリ	右冠動脈
3	Anterior descending artery	アンティアリア・ディセンディング・アーテリ	前下行(冠)動脈
4	Circumflex artery	サーカムフレックス・アーテリ	回旋動脈
5	Left coronary artery	レフト・コロナリ・アーテリ	左冠動脈

* は見出し語

A

* abdomen 腹部
 abdominal 腹部の
 abdominal aorta 腹部大動脈
 abdominal aortic aneurysm 腹部大動脈瘤
 abdominal cavity 腹腔
 abdominal circumference (AC) 腹囲
 abdominal girth 腹囲
 abdominal hysterectomy 腹式子宮摘出術
 abdominal organ 腹部臓器
 abdominal pain 腹痛
 abdominal paracentesis 腹腔穿刺
 abdominal respiration 腹式呼吸
 abdominal surgery 腹部外科, 腹部手術
 abdominal swelling 腹部膨隆
 abdominal trauma 腹部外傷
 abdominal tumor 腹部腫瘍, 腹部腫瘍
 abdominal ultrasonogram 腹部超音波像
 abdominal ultrasound examination 腹部超音波検査
 abdominal viscera 腹部臓器
 abdominal wall 腹壁
 aberrant goiter 異所性甲状腺腫
 abnormal 異常な
 abnormal finding 異常所見
 abnormality of the electrocardiogram 心電図異常
 ABO antigens ABO 抗原
 ABO blood type ABO 血液型
 abort 流産する, 中絶する
 aborted fetus 流産胎児
 * abortion 流産
 abortive 流産の, 頓挫性の
 abortive epilepsy 頓挫性てんかん
 abortive measles 頓挫性麻疹
 abortus 流産児
 above-elbow prosthesis 上腕義肢
 abruptio placentae 胎盤早期剥離
 * abscess 膿瘍
 abscessa 横座標
 absolute bed rest 絶対床上安静
 absolute contraindication 絶対的禁忌
 absolute indication 絶対的適応
 absolute rest 絶対安静
 absorbable ligature 吸収性結紮糸
 absorbable suture 吸収性縫合糸
 absorption curve 吸収曲線
 academic organization 学術機関
 acalculous cholecystitis 無結石胆嚢炎
 accelerated atherosclerosis 加速化アテローム硬化症
 accessory nipple 副乳
 accessory pancreas 副膵

accident prevention 事故予防
 accidental injection 注射事故
 accidental needlestick injury with HIV-infected blood HIV 感染血の針刺し事故
 accommodative strabismus 調節性斜視
 accurate (exact, precise) figure 正確な数字
 accurate histology 正確な組織学
 achievement quotient 達成率
 Achilles tendon アキレス腱
 Achilles tendon reflex アキレス腱反射
 aching pain うずく痛み
 * acid 酸, 酸性の
 acid-base balance 酸塩基平衡
 acid-base disturbance 酸塩基障害
 acid-fast 抗酸性の
 acid-fast bacillus 抗酸性菌
 acid-fast staining 抗酸性染色
 acidophil adenoma 好酸性腺腫
 * acidosis アシドーシス
 * acne にきび, アクネ, 痤疮
 acne keloid 痤疮ケロイド
 acne lotion にきびローション
 acne preparations 痤疮製剤
 acne rosacea 赤鼻
 acne vulgaris アクネ, 尋常性痤疮
 acne-like exanthem 痤疮様皮疹
 acoustic illusion 錯聴
 acoustic stimulus 音声刺激
 * acquired 後天性の, 獲得性の
 acquired disease 後天性疾患
 acquired heart disease 後天性心疾患
 acquired immunity 獲得免疫, 後天免疫
 acquired immunodeficiency syndrome (AIDS) エイズ
 acquired luxation 後天性脱臼
 acquired mutations in cancer 癌の後天性突然変異
 acquired resistance 獲得耐性
 acquired syphilis 後天性梅毒
 acquired trait 獲得形質, 後天性形質
 * acromegaly 末端肥大症
 acrophobia 高所恐怖症
 ACTH-producing neoplasm ACTH 産生腫瘍
 activated fatty acid 活性脂肪酸
 active euthanasia 積極的安楽死
 active hyperemia 能動性充血
 active immunity 能動免疫
 active prophylaxis 能動的予防
 active tuberculosis 活動性結核
 * acute 急性の
 acute abdomen 急性腹症
 acute alcoholic intoxication 急性アルコール中毒
 acute alcoholism 急性アルコール中毒
 acute anterior poliomyelitis 急性脊髄前角炎, ポリオ
 acute anuria 急性無尿

acute appendicitis 急性虫垂炎
 acute bacterial peritonitis 急性細菌性腹膜炎
 acute bulbar poliomyelitis 急性延髄灰白髄炎
 acute cholecystitis 急性胆嚢炎
 acute cor pulmonale 急性肺性心
 acute delirium 急性せん妄
 acute dermatitis 急性皮膚炎
 acute disease 急性症
 acute episode of angina pectoris 狭心症の急性エピソード
 acute gastritis 急性胃炎
 acute glaucoma 急性緑内障
 acute hallucinatory paranoia 急性幻覚性パロノイア
 acute hemiplegia 急性片麻痺
 acute hemorrhagic encephalitis 急性出血性脳炎
 acute hemorrhagic glomerulonephritis 急性出血性糸球体腎炎
 acute hemorrhagic pancreatitis 急性出血性膵炎
 acute hepatitis 急性肝炎
 acute hives 急性蕁麻疹
 acute hypovolemia 急性循環血液量減少症
 acute hypoxia 急性低酸素症
 acute infection 急性感染症
 acute inflammation 急性炎症
 acute interstitial pneumonitis 急性間質性肺炎
 acute leukemia 急性白血病
 acute low back pain ぎっくり腰
 acute lymphatic leukemia 急性リンパ性白血病
 acute lymphocytic leukemia (ALL) 急性リンパ球性白血病
 acute myelitis 急性脊髄炎
 acute myocardial infarction 急性心筋梗塞
 acute nausea 急性悪心
 acute necrotizing ulcerative gingivitis 急性壊死性壊疽性歯肉炎
 acute nephritis 急性腎炎
 acute otitis media 急性中耳炎
 acute oliguria 急性乏尿
 acute peritonitis 急性腹膜炎
 acute pharyngitis 急性咽頭炎
 acute pyelonephritis 急性腎盂腎炎
 acute respiratory distress syndrome 急性呼吸促迫症候群
 acute rhinitis 急性鼻炎
 acute salpingitis 急性卵管炎
 acute scalp cellulitis 急性頭皮蜂巣炎
 acute stage 急性期
 acute tubular necrosis (ATN) 急性尿細管壊死
 acute urticaria 急性蕁麻疹
 acute yellow atrophy of liver 急性黄色肝萎縮
 acutely dysuric woman 急性排尿障害婦人
 acutely ill 急性に病気の

acutely inflamed fallopian tube 急性炎症を起こした卵管
 acutely inflamed gallbladder 急性炎症の胆嚢
 adaptive hypertrophy 順応性肥大
 addictive agent 常習性薬物
 adductor longus muscle 内転筋
 adductor magnus muscle 大内転筋
 adductor pollicis longus muscle 母指内転筋
 * adenocarcinoma 腺癌
 adenohypophysis 腺下垂体
 * adenoma 腺腫, アデノーマ
 adenomatous 腺腫様の
 adenomatous goiter 腺腫様甲状腺腫
 adenomatous hyperplasia 腺腫様過形成
 adenomatous polyposis 腺腫性ポリポージス
 adenovirus アデノウイルス
 adequate brain perfusion 十分な脳灌流
 adequate nutrition 適切な栄養
 adequately shielded container 適切に遮蔽した容器
 * adhesion 癒着, 接着
 adhesion formation 癒着形成
 adhesion of tumor cells to the vascular endothelium 血管内皮への腫瘍細胞接着
 adhesive bandage 接着包帯
 adhesive pericarditis 癒着性心膜炎
 adipose 脂肪の
 adipose degeneration 脂肪変性
 adipose tissue 脂肪組織
 adipose tissue (=fatty tissue) 脂肪組織
 adiposity 肥満症
 adjacent viscera 隣接臓器
 adjuvant chemotherapy 補助的化学療法
 administer orally 経口投与する
 adolescent acne 青春期痤疮
 adolescent psychiatry 思春期精神医学
 * adrenal 副腎, 副腎の
 adrenal cachexia 副腎性悪液質
 adrenal cortex 副腎皮質
 adrenal cortical adenoma 副腎皮質腺腫
 adrenal cortical hyperfunction 副腎皮質機能亢進
 adrenal corticosteroids 副腎コルチコステロイド
 adrenal hyperplasia 副腎過形成
 adrenal insufficiency 副腎機能不全
 adrenal medulla 副腎髄質
 adrenal steroids 副腎ステロイド
 adrenalin アドレナリン
 adrenergic blocking agent 交感神経遮断薬
 adrenergic stimulating agent 交感神経興奮薬
 adrenocortical 副腎皮質の
 adrenocortical hormone 副腎皮質ホルモン
 adrenocortical insufficiency 副腎皮質不全
 adrenocorticosteroid 副腎皮質ステロイド
 adrenocorticotrophic hormone (ACTH) 副腎皮質刺激ホルモン

* は見出し語

A - Z

ABO 血液型 ABO blood type
 ABO 抗原 ABO antigens
 ACTH 産生腫瘍 ACTH-producing neoplasm
 ACTH の血漿中濃度 plasma concentrations of ACTH
 AIDS 関連悪液質 AIDS-related cachexia
 B型肝炎 B型肝炎 B type B hepatitis
 B型肝炎ウイルス hepatitis B virus (HBV)
 B型肝炎の院内伝播 nosocomial transmission of hepatitis B virus
 B型肝炎表面抗原の妊婦出生前検査 prenatal testing of pregnant women for hepatitis B surface antigen
 β溶血連鎖球菌 beta-hemolytic streptococcus
 Bリンパ球 B lymphocyte
 C-反応性蛋白 C-reactive protein (CRP)
 CA-125 抗原 CA-125 antigen
 CD4 リンパ球数 CD4 lymphocyte count
 * CT スキャン (= コンピュータ断層撮影法) computed tomography, computerized axial tomography (CAT)
 CT 値 CT number
 C型肝炎 hepatitis C
 DNA 鑑定 DNA testing
 DNA 銀行 DNA bank
 DNA 合成 DNA synthesis
 DNA 修復 DNA repair
 DNA 分析 DNA analysis
 HB 抗原 hepatitis B antigen (HB antigen)
 HDL コレステロール, 高比重リポ蛋白コレステロール high density lipoprotein cholesterol (HDL-cholesterol)
 HE 染色, ヘマトキシリン - エオジン染色 hematoxylin-eosin stain (staining) (=HE stain)
 HIV 感染患者 HIV-infected patient
 HIV 感染血の針刺し事故 accidental needlestick injury with HIV-infected blood
 HIV 感染の長期後遺症 long-term sequelae of HIV infection
 HIV 感染の伝播 spread of HIV infection
 HIV 脳症 HIV encephalopathy
 HIV 陽性患者 HIV-positive patient
 HPV 感染 infection with HPV
 HPV ゲノム HPV genome
 HPV 持続感染 persistent HPV infection
 HPV 疾患 HPV disease
 HPV 伝播 HPV transmission
 IgA 腎炎 IgA nephritis
 LDL コレステロール, 低比重リポ蛋白コレステロール low density lipoprotein cholesterol (LDL-cholesterol)
 O157 病原大腸菌 E.coli O157:H7

ORS の形態 ORS morphology
 PEEP 誘発性利尿 PEEP-induced antidiuresis
 pH ホメオスタシス pH homeostasis
 Rh 血液型 Rh blood type
 S/N 比, 信号対雑音比 signal-to-noise ratio
 SIDS 犠牲者 SIDS victim
 SIDS 死 SIDS death
 SIDS 症例の減少 decline in SIDS cases
 STD クリニック STD clinic
 STD 頻度 STD incidence
 STD 問題 STD problem, STD issue
 S 状曲線 sigmoid curve
 S 状結腸 sigmoid (colon)
 S 状結腸間膜 mesentery of sigmoid colon
 S 状結腸間膜固定術 mesosigmoidopexy
 S 状結腸鏡 sigmoidoscopy
 S 状結腸鏡検査 sigmoidoscopy
 S 状結腸固形術 sigmoidopexy
 S 状結腸人工肛門形成術 sigmoid colostomy
 S 状結腸生検 sigmoid colonic biopsy
 S 状結腸切除術 sigmoidectomy
 S 状結腸造瘻術 sigmoid colostomy
 S 状結腸捻転 sigmoid volvulus
 S 状結腸ポリープ sigmoid polyp
 * S 状の sigmoid
 TNM 分類システム tumor-node-metastasis (TNM) classification system
 T 形の切開 T-shaped incision
 T 波の上肢 ascending limb of the T wave
 Tリンパ球 T lymphocyte
 VLDL コレステロール, 超低比重リポ蛋白コレステロール VLDL cholesterol (VLDL-cholesterol)
 * X線 X-ray
 X線火傷 X-ray burn
 X線検査 X-ray examination
 X線検査 X-ray study
 X線検査で放射線透過性の radiolucent on X-ray examination
 X線撮影 roentgenography
 X線造影 roentgen sickness
 X染色体 X chromosome
 X線所見 X-ray finding
 X線所見 radiological finding
 X線診断 X-ray diagnosis
 X線像 roentgenogram
 X線装置 X-ray apparatus
 X線フィルム X-ray film
 X連鎖遺伝 X-linked inheritance
 X連鎖劣性形質 X-linked recessive trait
 X連鎖劣性疾患 X-linked recessive disease

あ

アイゼンメンガー四徴 Eisenmenger tetralogy
 * アウラ, 前兆 aura

亜鉛華軟膏 zinc ointment
 青白い顔色 pale complexion
 仰向けで横になる lie supine
 仰向けで眠る sleep supine
 * 仰向けの, 仰臥の supine
 赤鼻 acne rosacea
 亜急性性 subacute inflammation
 亜急性細菌性心内膜炎 subacute bacterial endocarditis (SBE)
 亜急性脊髄視神経障害, スモン病 subacute myelo-opticneuropathy (SMON)
 * 亜急性の subacute
 明らかなき腎症 obvious hydronephrosis
 明らかなき吐血 frank hematemesis
 アキレス腱 Achilles tendon
 アキレス腱断裂 rupture of Achilles tendon
 アキレス腱反射 Achilles tendon reflex
 * 悪液質 cachexia
 悪液質性浮腫 cachectic edema
 悪臭のある膿疱 foul-smelling pustules
 悪臭の嘔吐 foul-smelling emesis
 悪性 malignancy
 悪性悪心 malignant nausea
 悪性眼球突出 malignant exophthalmos
 悪性経過 malignant course
 悪性高血圧症 malignant hypertension
 悪性高熱症 malignant pyrexia
 悪性黒色腫 malignant melanoma
 悪性細胞 malignant cell
 悪性疾患 malignant disease
 悪性疾患と非悪性疾患 malignant and nonmalignant diseases
 悪性腫瘍 malignant growth (tumor)
 悪性腫瘍 malignant neoplasm
 悪性腫瘍の体液性高カルシウム血症 humoral hypercalcemia of malignancy
 悪性神経膠腫 malignant glioma
 悪性転換 malignant transformation
 * 悪性の malignant
 悪性貧血 pernicious anemia
 悪性緑内障 malignant glaucoma
 悪性リンパ腫 malignant lymphoma
 悪玉コレステロール bad cholesterol
 * アグネ, にきび, 痤疮 acne
 アグネ, 尋常性痤疮 acne vulgaris
 * あざ, 傷がつく, 打撲傷, 挫傷 bruise
 浅い睡眠 light sleep
 * 足 foot
 足首の捻挫 sprained ankle
 足首の反射亢進 hyperreflexia of the ankles
 足治療 pedicure
 * 足治療専門医 pedicurist
 * アンダーソン症 acidosis
 足の末節骨 distal phalanx of foot
 足指 digits of foot (= toe)
 足指間の浸軟 maceration between the toes
 * 汗, 発汗, 汗をかく, 発汗する sweat

あせも heat rash
 亜全切除 subtotal resection
 * 亜脱臼 subluxation
 頭と骨盤の cephalo-pelvic
 頭の cranial
 新しく出てきた小水疱 newly erupted vesicle
 厚い皮膚 thick cortex
 悪化, 増悪 exacerbation
 圧覚 pressure sense
 * 悪化する exacerbate
 厚くたこのできた手のひら thickly calloused palm
 圧痕水腫 pitting edema
 圧挫鉗子 clamp forceps
 圧痛性硬化 tender induration
 圧痛性の, 触知可能な腹部腫痛 tender, palpable abdominal mass
 圧迫萎縮 pressure atrophy
 圧迫壊死 pressure necrosis
 圧迫虚血 pressure ischemia
 圧迫止血 pressure hemostasis
 圧迫性脊髄炎 compression myelitis
 圧迫性ミエロパシー compressive myelopathy
 圧迫包帯 compression (pressure) bandage
 圧迫麻痺 pressure palsy
 圧迫麻痺 pressure paralysis
 アデノウイルス adenovirus
 アテローム硬化型冠動脈疾患 atherosclerotic coronary artery disease
 アテローム硬化型心疾患 atherosclerotic heart disease
 * アテローム硬化症 atherosclerosis
 アテローム硬化の atherosclerotic
 アテローム硬化斑 atherosclerotic plaque
 アテローム性動脈硬化性動脈腫 atherosclerotic aneurysm
 アテローム斑 atheromatous plaque
 アテローム変性 atheromatous degeneration
 アトピー性便秘 atonic constipation
 アトピー性アレルギー atopic allergy
 アトピー性過敏症 atopic hypersensitivity
 アトピー性湿疹 atopic eczema
 アトピー性皮膚炎 atopic dermatitis
 アトピー喘息 atopic asthma
 アドレナリン adrenalin
 アドレナリン作動性薬剤に対する特異体質 idiosyncrasy to adrenergic agents
 * アナフィラキシー, 過敏症 anaphylaxis
 アナフィラキシー性ショック anaphylactic shock
 アナフィラキシー性の anaphylactic
 アナフィラキシーの徴候と症状 signs and symptoms of anaphylaxis
 アナフィラキシー反応 anaphylactic reaction
 アナフィラキシー様紫斑病 anaphylactoid purpura